

СПЕЦИАЛИЗИРОВАННЫЙ НАУЧНО-ПРАКТИЧЕСКИЙ ЖУРНАЛ

Индексируется: РИНЦ (Science Index), Google Scholar, «Джерело», Academic Resource Index (Research Bible)

p-ISSN 2224-0596, e-ISSN 2307-1230



МЕДИЦИНА[®]

НЕОТЛОЖНЫХ СОСТОЯНИЙ

www.mif-ua.com



АЛЛЕРГИЯ НА МЕСТНЫЕ АНЕСТЕТИКИ

ЛАКТАЦИДОЗ ТА ВИКОРИСТАННЯ ЛІКІВ,
ЩО МІСТЯТЬ ЛАКТАТ (НОТАТКИ ДО ДИСКУСІЇ
НА СКЛАДНУ КЛІНІЧНУ ТЕМУ)

НОВАЯ ШКАЛА ДЛЯ ОЦЕНКИ ТЯЖЕСТИ СОСТОЯНИЯ
И ПРОГНОЗА ИСХОДА У ПАЦИЕНТОВ
С ТЯЖЕЛЫМ СЕПСИСОМ И СЕПТИЧЕСКИМ ШОКОМ

TRALI-СИНДРОМ В АКУШЕРСТВЕ

ЗНАЧЕНИЕ ВОЛНЫ ОСБОРНА В ВЫБОРЕ
СВОЕВРЕМЕННОЙ ТАКТИКИ ЛЕЧЕНИЯ ПАЦИЕНТОВ
С ГИПОТЕРМИЕЙ НА ПРИМЕРЕ КЛИНИЧЕСКОГО СЛУЧАЯ

3 (74) • 2016

**ТЕМА НОМЕРА:
ИЗБРАННЫЕ ВОПРОСЫ
АНЕСТЕЗИОЛОГИИ
И ИНТЕНСИВНОЙ ТЕРАПИИ**

3

3 (74) • 2016

МЕДИЦИНА НЕОТЛОЖНЫХ СОСТОЯНИЙ

Державна установа «Інститут загальної та невідкладної хірургії
Національної академії медичних наук України»

За підтримки:

Харківської медичної академії післядипломної освіти

Харківської міської клінічної лікарні швидкої та невідкладної допомоги

Всеукраїнської громадської організації «Всеукраїнська Асоціація працівників невідкладної
медичної допомоги та медицини катастроф»



МЕДИЦИНА НЕОТЛОЖНЫХ СОСТОЯНИЙ МЕДИЦИНА НЕВІДКЛАДНИХ СТАНІВ EMERGENCY MEDICINE

Науково-практичний журнал
Заснований у серпні 2005 року
Періодичність виходу: 8 разів на рік

*Включений в наукометричні та спеціалізовані бази даних
PINC (Science Index), Google Scholar, «Джерело»,
Academic Resource Index (Research Bible)*

№ 3 (74), 2016

Мальцева Л.А., Мосенцев Н.Ф., Базиленко Д.В. (Днепропетровск, Украина)
Новая шкала для оценки тяжести состояния и прогноза исхода у пациентов с тяжелым сепсисом и септическим шоком — Sepsis Severity Score 135

Мартинчук Ю.М. (Київ, Україна)
Кореляція клінічної картини з нейровізуалізаційними та доплерографічними показниками у хворих з ішемічним інсультом... 139

Бодулев О.Ю. (Полтава, Україна)
Періопераційна аналгезія при апендектомії: декскетопрофен vs рофекоксиб 144

Яшаров Ю.А. (Київ, Україна)
Абсцеси головного мозку: аналіз результатів лікування 242 пацієнтів..... 147

Maltseva L.A., Mosentsev N.F., Bazilenko D.V. (Dnipropetrovsk, Ukraine)
The New Scale for Assessing Severity and Outcome Prediction in Patients with Severe Sepsis and Septic Shock — Sepsis Severity Score 135

Martynchuk Yu.M. (Kyiv, Ukraine)
Correlation of the Clinical Picture with Neuroimaging and Doppler Parameters in Patients with Ischemic Stroke 139

Boduliev O.Yu. (Poltava, Ukraine)
Perioperative Analgesia at Appendectomy: Dexketoprofenum versus Rofecoxibum 144

Yasharov Yu.A. (Kyiv, Ukraine)
Brain Abscess: Analysis of Treatment of 242 Patients..... 147

Клинический случай

Прилуцкая Е.Ю., Шмидт Е.Ю., Маркова Т.В., Яблучанский М.И. (Харьков, Украина)
Значение волны Осборна в выборе своевременной тактики лечения пациентов с гипотермией на примере клинического случая 152

Мовсесянц М.Ю., Миронков А.Б., Цветков Р.С., Мальцев А.В., Калашников С.В., Кисилев Д.Г., Абугов С.А. (Москва, Россия)
Синдром Велленса: значимость в повседневной клинической практике (случаи из практики) 158

Clinical Case

Prylutska K.Yu., Shmidt O.Yu., Markova T.V., Yabluchanskyi M.I. (Kharkiv, Ukraine)
Significance of Osborn Wave in the Choice of Timely Approach to the Treatment of Patients with Hypothermia at an Example of Clinical Case.. 152

Movsesiants M.Yu., Mironkov A.B., Tsvetkov R.S., Maltsev A.V., Kalashnikov S.V., Kisiliov D.G., Abugov S.A. (Moscow, Russia)
Wellens' Syndrome: Importance in Routine Clinical Practice (Case Report) 158

В помощь практикующему врачу

Гиляров Д. (Москва, Россия)
Конец прекрасной эпохи: как мы стали свидетелями заката эры антибиотиков..... 160

Мальцева Л.А., Мосенцев Н.Ф., Мосенцева О.В., Куник Л.В., Базиленко Д.В. (Днепропетровск, Украина)
Так ли безопасно рутинное использование препаратов, содержащих глутамин или интермедиаты цикла Кребса, при явной или скрытой онкопатологии? 164

Строкань А.М., Шевченко Л.В., Пилипенко М.М., Харченко Л.А. (Київ, Україна)
Локальний формуляр призначення антибактеріальної терапії в хірургічних підрозділах клінічної лікарні «Феофанія» 166

To Help the Practitioner

Giliarov D. (Moscow, Russia)
The Passing of Great Era: How did We See Fall of Antibiotic Era 160

Maltseva L.O., Mosentsev N.F., Mosentseva O.V., Kunyk L.V., Bazylenko D.V. (Dnipropetrovsk, Ukraine)
Is the Routine Use of Drugs Containing Glutamine or Krebs' Cycle Intermediates Safe in Apparent or Hidden Cancer Pathology? 164

Strokan A.M., Shevchenko L.V., Pylypenko M.M., Kharchenko L.A. (Kyiv, Ukraine)
Local Protocol of Antibacterial Therapy in the Surgical Units of the Clinical Hospital «Feofaniia» 166

Интернет-обозрение

Врачи диагностируют два наиболее часто встречающихся фактора возникновения изолированной АВ-блокады стойкого характера. Как правило, это болезнь Ленегра и синдром Лева, которые сочетают АВ-блокаду и блокаду ножек пучка Гиса..... 179

Internet Review

The physicians diagnose the two most common factors for stable isolated AV-block. As a rule, these are Lenegre's disease and Lev syndrome responsible for AV-block and His bundle block..... 179

УДК 616.12-008.318-07

ПРИЛУЦКАЯ Е.Ю.¹, ШМИДТ Е.Ю.¹, МАРКОВА Т.В.¹, ЯБЛУЧАНСКИЙ М.И.²¹Харьковская клиническая больница на железнодорожном транспорте № 1, филиал «Центр здравоохранения» Публичного акционерного общества «Украинская железная дорога», г. Харьков, Украина²Харьковский национальный университет им. В.Н. Каразина, г. Харьков, Украина

ЗНАЧЕНИЕ ВОЛНЫ ОСБОРНА В ВЫБОРЕ СВОЕВРЕМЕННОЙ ТАКТИКИ ЛЕЧЕНИЯ ПАЦИЕНТОВ С ГИПОТЕРМИЕЙ НА ПРИМЕРЕ КЛИНИЧЕСКОГО СЛУЧАЯ

Резюме. Гипотермия ассоциируется с рядом электрокардиографических изменений, которые варьируют в зависимости от степени гипотермии. В данной статье мы рассматриваем факторы риска развития гипотермии, клиническое значение волны Осборна, механизмы ее возникновения, критерии выявления волны Осборна на электрокардиограмме, а также представляем клинический случай, когда даже незначительная гипотермия в сочетании с неврологической патологией индуцирует появление волны Осборна. Также рассматривается прогностическое значение волны Осборна в возникновении желудочковых аритмий.

Ключевые слова: волна Осборна, ток повреждения, электрокардиография, интервал QT, клинический случай, гипотермия, желудочковые аритмии.

Оптимальная температура окружающей среды, в которой человек способен поддерживать температуру тела, составляет от 26 до 30 °С. Понижение средней температуры тела менее 35 °С называется гипотермией. Принято классифицировать гипотермию как легкую (при температуре тела 34–35 °С), умеренную (30–34 °С) и тяжелую (ниже 30 °С). Наиболее частыми причинами гипотермии являются: пребывание на холоде (особенно в состоянии алкогольного опьянения), частичное погружение в холодную воду, массивные переливания инфузионных растворов или крови.

К факторам риска развития гипотермии относятся: детский и пожилой возраст; комы при неврологических заболеваниях (субдуральная гематома, острые нарушения мозгового кровообращения, черепно-мозговая травма); уремия; гипотиреоидная (микседематозная) кома; диабетический кетоацидоз; гипергликемическая, гиперосмолярная комы; лактацидемическая кома; недостаточность коры надпочечниковых желез; сепсис; тяжелые травмы; хирургические операции; гипопитаризм; дефицит тиамина; острые отравления (тетраэтилсвинец, этиловый спирт, фенолы, карболовая кислота, крезол, лизол, резорцин, гидрохинон, конопля индийская, семена полыни); прием лекарственных препаратов (амидопирин, реопирин, анальгин, бутадиион, бромиды, наркотические анальгетики группы опия, этилмор-

фин, кодеин, кодтерпин, кодтермопс, промедол, морфин, антигистаминные препараты, барбитураты, транквилизаторы, антидепрессанты (особенно циклические), нейролептики). Гипотермия ассоциируется с целым спектром электрокардиографических изменений, которые варьируют в зависимости от степени гипотермии. Изменения ЭКГ при гипотермии вначале проявляются синусовой брадикардией, удлинением интервалов PQ и QT, смещением сегмента ST, сменой морфологии зубцов T и U, уширением комплекса QRS, появлением зубца (или волны) Осборна, который представляет собой ярко выраженный поздний положительный зубец, следующий за комплексом QRS, или зазубренность на нисходящем колене зубца R, лучше всего унифицируется на электрокардиограмме в латеральных прекардиальных отведениях. Амплитуда волны Осборна обратно пропорциональна температуре тела: чем ниже температура тела, тем отчетливее выражен зубец Осборна. Также при гипотермии могут на-

Адрес для переписки с авторами:
Прилуцкая Екатерина Юрьевна
E-mail: priluckaja1983@mail.ru

© Прилуцкая Е.Ю., Шмидт Е.Ю., Маркова Т.В., Яблущанский М.И., 2016
© «Медицина неотложных состояний», 2016
© Заславский А.Ю., 2016

блюдаются разнообразные аритмии: фибрилляция предсердий, фибрилляция желудочков. При температуре тела 18 °С и ниже возникает асистолия.

Ранее считалось, что волна Осборна патогномична для гипотермии, однако она также может наблюдаться при других состояниях: гиперкальциемии, поражениях головного мозга, субарахноидальных кровотечениях.

Историческая справка

В 1953 г. J.J. Osborn индуцировал J-волну в экспериментах на собаках и описал ЭКГ-конфигурацию желудочкового комплекса с подъемом точки J при гипотермии. Он определил эту волну как *current of injury* («ток повреждения») и связал ее появление с индуцированным гипотермией ацидозом. В 1955 г. гипотермические волны, которые были описаны J.J. Osborn, получили его имя и с того времени встречаются в литературе как волны (или зубцы) Осборна.

Клиническое значение волны Осборна

J.J. Osborn сообщал, что появление волны J на ЭКГ (которая позднее была названа волной Осборна) является плохим прогностическим признаком возможного развития фибрилляции желудочков. В 1957 г. Fleming and Muir подтвердили связь волны Осборна и последующего развития фибрилляции желудочков у пациентов с гипотермией. В дальнейшем зубец Осборна был описан у пациентов с гиперкальциемией, при неврологической патологии. При этом появление волны Осборна на ЭКГ сопровождалось ухудшением состояния пациентов. В 1993 г. Aizawa et al. описал необычную зубчатость в точке J у больных, переживших фибрилляцию желудочков, которую ошибочно определили как брадиказисную внутрижелудочковую блокаду. В литературе приводятся наблюдения волны Осборна у пациентов с ишемической болезнью сердца непосредственно перед эпизодом фибрилляции желудочков, что подтверждает роль волны Осборна как маркера жизненно опасных аритмий.

Механизм возникновения волны Осборна

Различные исследователи под механизмом возникновения волны Осборна подразумевали аноксию, ацидоз, ток повреждения, замедленную деполяризацию желудочков, раннюю реполяризацию желудочков. В 1988 г. S.H. Litowsky and C. Antzelevich допустили, что в основе развития зубцов Осборна лежит электрофизиологическая разница эпикардиальных и эндокардиальных клеток миокарда, которые отличаются длительностью потенциала действия. В экспериментах на собаках было продемонстрировано урежение выхода калиевого тока при блокаде 4-аминопиридином в эпикардиальных клетках и возникновение трансмурального вольтажного градиента. А различные электрофизиологические ответы эпикарда на ацетилхолин и

изопротеринол в экспериментах поясняют появление зубцов Осборна у пациентов с неврологической патологией. Таким образом, определяющим фактором для возникновения волны Осборна на сегодняшний день считается трансмуральный вольтажный градиент вследствие гетерогенности выхода калиевого тока желудочков.

Считается, что волна Осборна является предиктором жизненно опасных аритмий. Предложено несколько механизмов, которые поясняют возникновение желудочковых аритмий при критическом снижении температуры тела. Один из них связан с возрастанием дисперсии реполяризации и механизмом *reentry*, который является ответственным за возникновение желудочковых аритмий. Эта гипотеза была подтверждена в экспериментах на собаках при воздействии гипотермии на эпикардиальную область, а также при ишемии, гиперкальциемии и блокаде натриевых каналов. Другим предсказуемым механизмом развития желудочковых аритмий у таких пациентов является триггерный автоматизм. Также причиной может служить избыток внутриклеточного кальция. Ранние или поздние постдеполяризации благодаря осцилляторному току, который входит в переполненные Ca^{2+} -клетки, являются основой для критической активности. И наконец, дисфункция автономной нервной системы, которая присутствует, например, при ишемии миокарда и при неврологических заболеваниях, может рассматриваться как возможный фактор развития желудочковых аритмий.

Клинический случай

Несмотря на многочисленные исследования и описания электрокардиографических феноменов, которые возникают при гипотермии, есть много случаев, когда на эти ЭКГ-изменения не обращают внимания или трактуют их иначе (например, как инфаркт миокарда). Это усложняет диагностику критических состояний, повышает вероятность появления жизненно опасных аритмий и отсрочивает необходимую терапию. Мы презентуем историю болезни и ЭКГ пациента с гипотермией, чтобы подчеркнуть важное значение своевременной диагностики волны Осборна для выбора дальнейшей тактики лечения и профилактики аритмогенного эффекта гипотермии.

01.12.2014 г. в отделение реанимации нашей клиники бригадой скорой помощи был доставлен пациент Б., 73 лет, с диагнозом при поступлении «повторный ишемический инсульт, дисциркуляторная энцефалопатия 2-й степени». Пациент был обнаружен в частном доме в бессознательном состоянии. По словам сопровождающего медперсонала, пациента «отогревали», так как он был «замерзший».

Объективно: общее состояние тяжелое, сопор (10 баллов по шкале комы Глазго), t тела 35,0 °С, АД 90/60 мм рт.ст., ЧСС 70 уд. в 1 мин, мышечная гипотония, гипорефлексия, анартрия, гипомимия. Менингеальных знаков нет. Глазные щели D = S. Сглаженность правой носогубной складки.

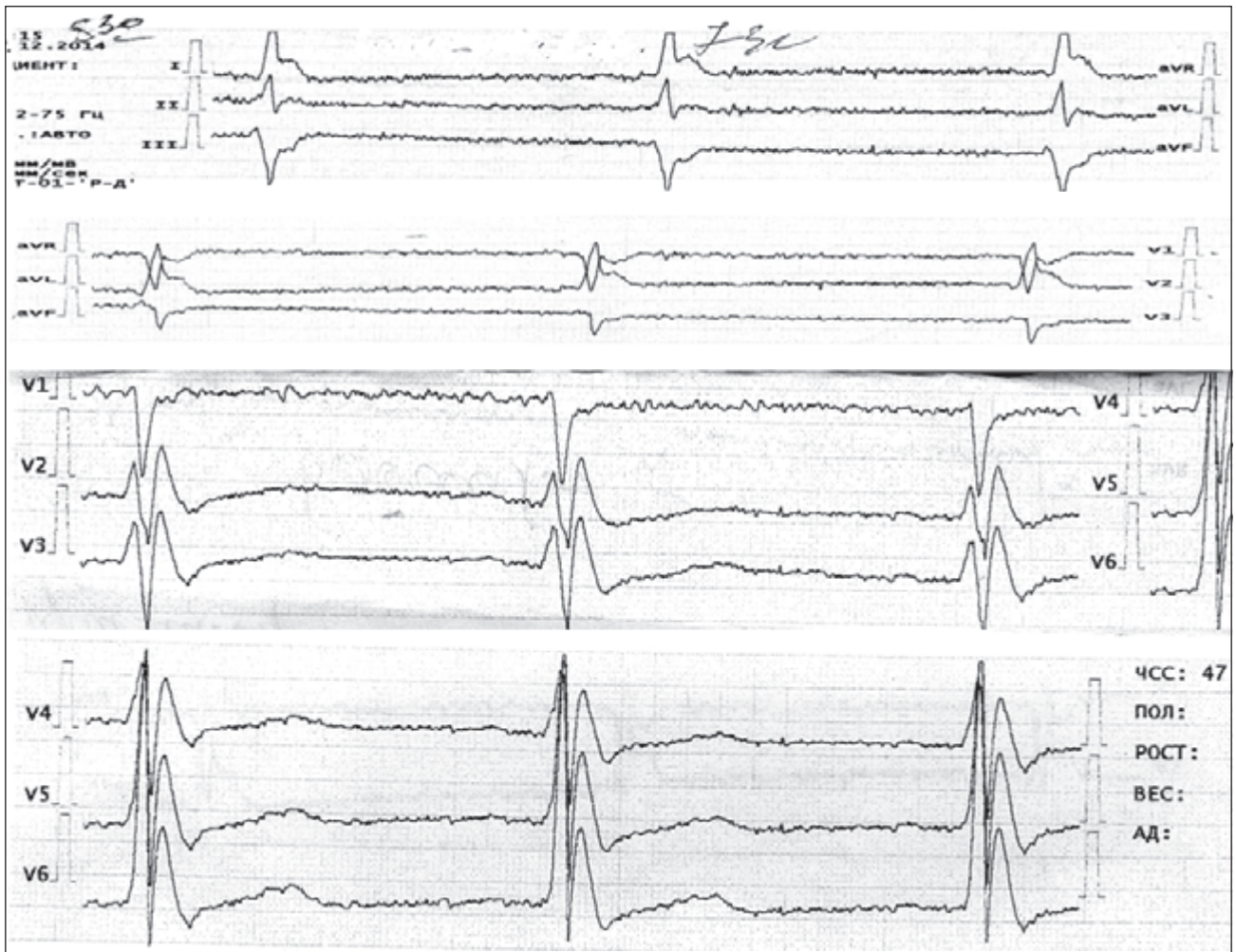


Рисунок 1. ЭКГ от 01.12.14 г.

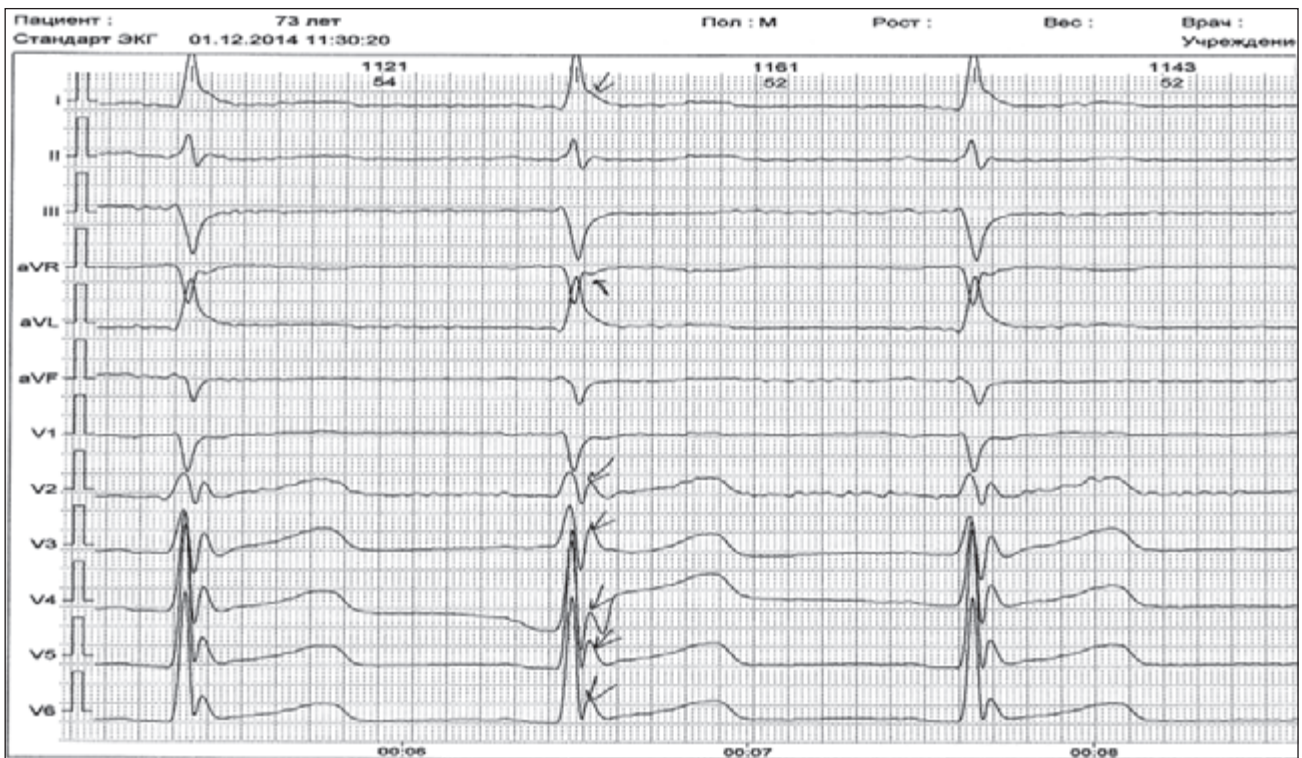


Рисунок 2. Повторная ЭКГ от 01.12.14 г.

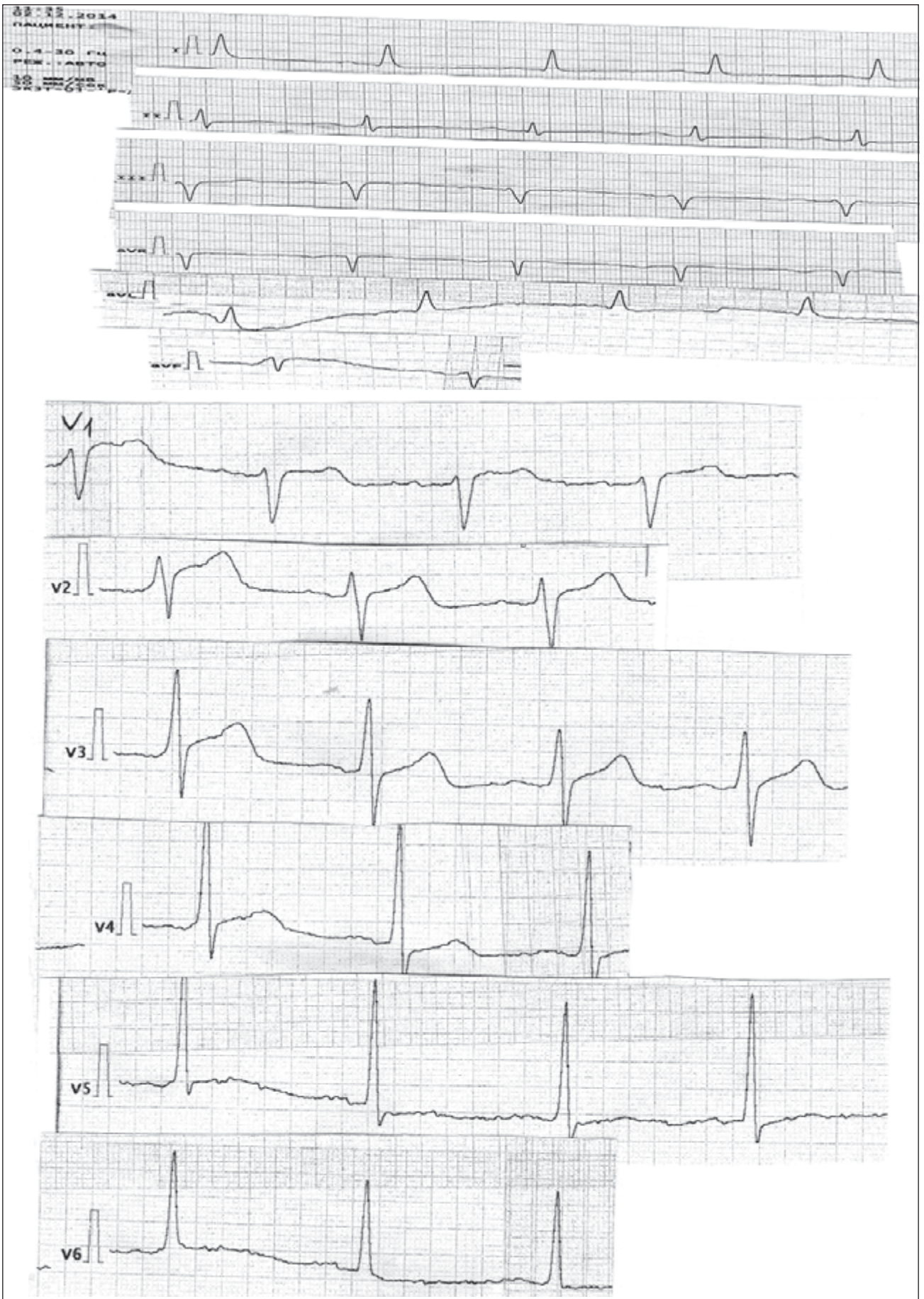


Рисунок 3. ЭКГ от 02.12.14 г.

Дискинезии мышц лица, языка, верхних конечностей. Аускультативно дыхание жесткое, хрипов нет. Тоны сердца ритмичные, глухие, акцент II тона над аортой. Живот мягкий. Присутствуют отеки ног. Из анамнеза жизни известно, что пациент проживал один, в частном доме, злоупотреблял алкоголем. В анамнезе болезни: артериальная гипертензия на протяжении многих лет, перенесенный ишемический инсульт, болезнь Паркинсона, деменция.

На ЭКГ, снятой бригадой СМП в 5 ч 30 мин, зарегистрированы синусовая брадикардия, выраженное удлинение интервала QT (524 мс), патологическая волна Осборна (рис. 1).

На повторной ЭКГ, которая была сделана в отделении реанимации 01.12.14 г. в 11 ч 30 мин, сохраняются синусовая брадикардия, волна Осборна, выраженное удлинение интервала QT (524 мс); t тела $36,5^{\circ}\text{C}$, сопор (рис. 2).

02.12.14 г. Пациент получает комплексную инфузионную вазоактивную нейропротекторную и противоотечную терапию. В 11 ч 35 мин зарегистри-

рована ЭКГ (рис. 3). Признаков волны Осборна нет; t тела $37,2^{\circ}\text{C}$, сохраняется состояние оглушения.

08.12.14 г. пациент с улучшением был переведен в неврологическое отделение сосудистой патологии головного мозга в состоянии средней тяжести. Труднодоступный контакту из-за речевых нарушений. Кожные покровы и видимые слизистые обычной окраски, умеренно влажные, теплые, t тела $36,6^{\circ}\text{C}$. Дыхание самостоятельное, глубокое, ритмичное, жесткое, проводится во все отделы легких, диффузные сухие хрипы, ЧДД 22 в 1 мин. Гемодинамические показатели стабильные. Деятельность сердца ритмичная, акцент II тона над аортой, тоны приглушены, ЧСС 72 уд. в 1 мин, АД 120/80 мм рт.ст. Живот мягкий, доступный глубокой пальпации, безболезненный. Пациент мочится через катетер.

В результате проведенного лечения состояние пациента улучшилось: появилась речевая продукция, пациент глотает самостоятельно, уменьшилась скованность, сидит в постели самостоятельно, стоит возле кровати.

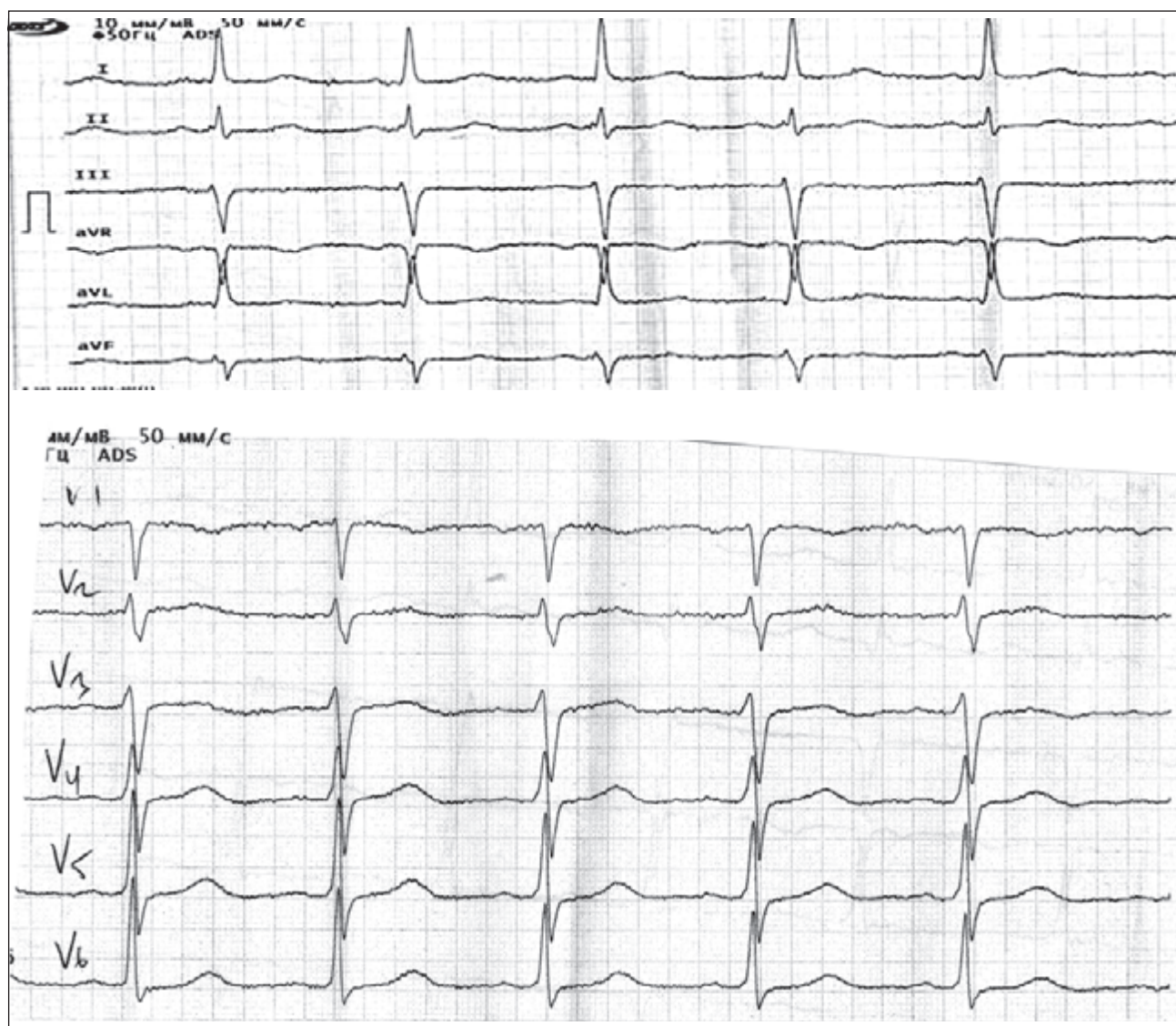


Рисунок 4. ЭКГ от 15.12.14 г.

15.12.2014 г. пацієнт виписан із клініки в задовільному стані.

Даний клінічний випадок відображає той факт, що вже незначительна гіпотермія (35 °С) в поєднанні з неврологічною патологією може маніфестувати на електрокардіограмі хвилі Осборна, яка є предиктором життєво небезпечних аритмій і, таким чином, має значення в виборі своєчасної тактики лікування.

Список літератури

1. Елисеєв О.М. Справочник по оказанию скорой и неотложной медицинской помощи. — М.: Медицина, 1996. — 357-380, 577-579.
2. Кушаковский М.С., Журавлева Н.Б. Аритмии и блокады сердца. — СПб.: Фолиант, 1999.
3. Рейдерман М.И. Неотложная электрокардиография. — М.: Медицина, 2013.
4. Фрид М., Грайнс С. Кардиология в таблицах и схемах. — Практика, 2012.
5. The Characteristic Electrocardiogram of Accidental Hypothermia / Alfonso Trevino, MD; Bijan Razi, MD; Barry M. Beller, MD // Arch. Intern. Med. — 2011. — 127(3). — 470-473.
6. Pathophysiology of accidental hypothermia / M.L. Mallet. — DOI: <http://dx.doi.org/10.1093/qjmed/95.12.775-785>. First published online: 1 December 2012.
7. Aizawa Y., Tamura M. Chinushi Metal Idiopathic ventricular fibrillation and bradycardia-dependent intraventricular block // Am. Heart J. — 2013. — 126. — 1473-1474.
8. Antzelevitch C., Brugada P., Brugada J. et al. Brugada syndrome: 1992-2002: a historical perspective // J. Am. Coll. Cardiol. — 2013. — 41. — 1665-1671.
9. Atarashi H., Ogawa S., Harumi K. et al. Characteristics of patients with right bundle branch block and ST-segment elevation in right precordial leads // Am. J. Cardiol. — 2012. — 78. — 581-583.
10. Aydin M., Gursurer M., Bayraktaroglu T. et al. Prominent J wave (Osborn wave) with coincidental hypothermia in a 64-year-old woman // Tex. Heart Inst. J. — 2011. — 32(1). — P. 105.
11. Burali A., Porciello P.I. Osborn wave in normothermic patients? // G. Ital. Cardiol. — 1991 Sep. — 21(9). — P. 1005-9.
12. De Sweit J. Changes simulating hypothermia in the electrocardiogram in subarachnoid hemorrhage // J. Electrocardiol. — 2010. — 5. — 93-95.
13. Di Diego J.M., Antzelevitch C. High [Ca²⁺]₀-induced electrical heterogeneity and extrasystolic activity in isolated canine ventricular epicardium // Circulation. — 2011. — 89. — 183-185.
14. Duclos F., Armenta J. Permanent Osborn wave in the absence of hypothermia // Rev. Esp. Cardiol. — 1972 Jul-Aug. — 25(4). — P. 379-82.
15. Eagle K. Osborn waves of hypothermia // N. Engl. J. Med. — 2014. — 10. — 680.
16. Emslie-Smith D., Salden G.E., Stilling G.R. The significance of changes in the electrocardiogram in hypothermia // Br. Heart J. — 1959. — 21. — 343-351.
17. Fazekas T., Liszkai G., Rudas L.V. Electrocardiographic Osborn wave in hypothermia // Orv. Hetil. — 2010, Oct 22. — 141(43). — P. 2347-51.
18. Fleming P.R., Muir F.H. Electrocardiographic changes in induced hypothermia in man // Br. Heart J. — 1957. — 19. — 59-66.
19. Gould L., Gopalaswamy C., Kim B.S., Patel C. The Osborn wave in hypothermia // Angiology. — 1985 Feb. — 36(2). — P. 125-9.
20. Gussak I., Bjerregaard P., Egan T.M., Chaitman B.R. ECG phenomenon called the J wave: history, pathophysiology, and clinical significance // J. Electrocardiol. — 2011. — 28. — 49-58.

Получено 13.01.16 ■

Прилуцька К.Ю.¹, Шмідт О.Ю.¹, Маркова Т.В.¹, Яблучанський М.І.²

¹Харківська клінічна лікарня на залізничному транспорті № 1, філія «Центр охорони здоров'я» публічного акціонерного товариства «Українська залізниця», м. Харків, Україна

²Харківський національний університет ім. В.Н. Каразіна, м. Харків, Україна

ЗНАЧЕННЯ ХВИЛІ ОСБОРНА У ВИБОРІ СВОЄЧАСНОЇ ТАКТИКИ ЛІКУВАННЯ ПАЦІЄНТІВ ІЗ ГІПОТЕРМІЄЮ НА ПРИКЛАДІ КЛІНІЧНОГО ВИПАДКУ

Резюме. Гіпотермія асоціюється з рядом електрокардіографічних змін, що варіюють залежно від ступеня гіпотермії. У даній статті ми розглядаємо фактори ризику розвитку гіпотермії, клінічне значення хвилі Осборна, механізми виникнення хвилі Осборна, критерії виявлення на електрокардіограмі, а також презентуємо клінічний випадок, коли навіть незначна гіпотермія в поєднанні з неврологічною патологією індукує виникнення хвилі Осборна. Також розглядається прогностичне значення хвилі Осборна у виникненні шлуночкових аритмій.

Ключові слова: хвиля Осборна, ток ушкодження, електрокардіографія, інтервал QT, клінічний випадок, гіпотермія, шлуночкові аритмії.

Prylutska K.Yu.¹, Shmidt O.Yu.¹, Markova T.V.¹, Yabluchanskyi M.I.²

¹Kharkiv Railway Clinical Hospital № 1, Branch «Healthcare Center» of the Public Joint Stock Company «Ukrainian Railway», Kharkiv, Ukraine

²Kharkiv National University named after V.N. Karazin, Kharkiv, Ukraine

SIGNIFICANCE OF OSBORN WAVE IN THE CHOICE OF TIMELY APPROACH TO THE TREATMENT OF PATIENTS WITH HYPOTHERMIA AT AN EXAMPLE OF CLINICAL CASE

Summary. Hypothermia is associated with a spectrum of electrocardiographic changes, which vary depending on the degree of hypothermia. In this article, we discuss risk factors for hypothermia, clinical value of Osborn wave, mechanism of its manifestation, the criteria for identifying Osborn wave on the electrocardiogram, as well as present a clinical case when even a slight hypothermia in combination with neurological disorders induces the appearance of Osborn wave. Also, we have considered the prognostic value of Osborn waves in the occurrence of ventricular arrhythmias.

Key words: Osborn wave, current of injury, electrocardiography, QT interval, clinical case, hypothermia, ventricular arrhythmias.